

шем напряжении $U_{\text{упр0}} = -55$ В и скорости вращения анода 3000 об/мин составила 14 мА.

Таким образом, на разработанном макете модернизированной трубки была получена мощность в режиме кратковременного включения около 2 кВт, что в 100 раз больше мощности серийных отечественных микрофокусных рентгеновских трубок с прострельной мишенью семейства БС-1 [8].

Выводы

Результаты НИР показывают, что разработанная конструкция макета трубки может быть взята за основу при проведении ОКР по созданию рентгеновской трубки с вращающимся анодом и размером эффективного фокусного пятна менее 0,1×0,1 мм.

Список литературы:

1. Потрахов Н.Н., Грязнов А.Ю. Микрофокусная рентгенография в медицинской диагностике. – СПб.: Изд-во СПбГЭТУ «ЛЭТИ», 2012. 121 с.
2. Смирнова Л.М., Юлдашев З.М. Измерительно-информационные системы для протезно-ортопедической отрасли //

Для ссылок:

Скрининг функциональных нарушений стоп с помощью компьютерной плантографии и подометрии / А.С. Веденина, И.В. Ткачук, Л.М. Смирнова, В.Б. Мартынов, Н.С. Петрова // Медицинская техника. - 2014. - № 2. - С. 21 - 24

4. Мазуров А.И., Потрахов Н.Н. Микрофокусная рентгенография в медицине // Медицинская техника. 2011. № 5. С. 30-34.
5. Потрахов Н.Н., Потрахов Е.Н. Рентгеновская трубка с вращающимся анодом / Патент на полезную модель РФ № 107468 от 20.08.2011 г.
6. СН 3057-84 Санитарные нормы допустимого шума, создаваемого изделиями медицинской техники в помещениях лечебно-профилактических учреждений. 30 июля 1984 г.
7. Хараджа Ф.Н. Общий курс рентгенотехники. – М. – Л.: Энергия, 1966. 568 с.
8. Боровский А.И., Шукин Г.А. Рентгеновские трубки и малогабаритные микрофокусные рентгеновские излучатели для медицины, промышленности и научных исследований // Электронная промышленность. 1991. № 5. С. 86-94.

Алексей Артурович Подымский,
начальник производства,
ЗАО «Светлана-Рентген»,
Николай Николаевич Потрахов,
д-р техн. наук, профессор,
зав. кафедрой электронных приборов и устройств,
СПбГЭТУ «ЛЭТИ»,
г. С.-Петербург,
e-mail: tech@svetlana-x-ray.ru

А.С. Веденина, И.В. Ткачук, Л.М. Смирнова, В.Б. Мартынов, Н.С. Петрова

Скрининг функциональных нарушений стоп с помощью компьютерной плантографии и подометрии

Аннотация

Рассмотрены комплекс биомеханических тестов с дозированным нагружением стоп, рычажный тест и тест Штритера для оценки статодинамической функции стопы. Обоснована целесообразность применения данных тестов при обследовании пациентов для повышения эффективности использования существующих комплексов для плантоподографии.

Введение

В настоящее время существует большое число методов, позволяющих оценивать анатомические и функциональные характеристики стопы человека. К ним относятся: динамобароплантография, видеоанализ, гониометрия, рентгенография, плантография, ихнография и др.

Использование современной вычислительной техники дает возможность существенно упростить процесс диагностики, повысить его доказательность и достоверность результатов. Однако основными проблемами таких методов являются: сложность реализации аппаратной части используемых комплексов и, как следствие, относительная дороговизна методов; большая продолжительность обследования, утомляющая пациента; для некоторых методов – небезопасность их для пациента (например, это касается рентгенографии) [1].

Одним из путей решения данной проблемы является разработка методов, которые не требуют наличия аппаратуры со сложными и дорогими в изготовлении и обслуживании регистрирующими устройствами. Примерами таких методов являются плантография и подометрия.

Ранее плантоподография использовалась только для оценки формы и анатомических размеров стопы. Однако с развитием техники и появлением новых технологий

возможности компьютерной плантоподографии расширились. Используя программно-аппаратные комплексы, можно получать электронные копии изображений стоп, проводить автоматизированный расчет диагностических критериев и анализировать их динамику.

Благодаря использованию современных комплексов для плантоподографии появилась возможность 3-координатного сканирования стоп – получения их изображений в сагиттальной, фронтальной и горизонтальной плоскостях. Однако методы, применяемые при использовании таких комплексов, по своей сути являются статическими и не дают результатов, характеризующих функциональное состояние стоп.

В связи с этим нами была поставлена цель – разработать на основе компьютерной плантографии и подометрии методы оценки именно функционального состояния стоп, повышающие эффективность уже применяемых в ортопедии комплексов.

Для этого прежде всего должна быть решена задача по теоретическому обоснованию легко и быстро выполняемых пациентом функциональных биомеханических проб, позволяющих получить биомедицинскую информацию для оценки статодинамической функции стопы, а также задача разработки алгоритма инструментального плантоподографического обследования пациентов с

применением данных тестов для подтверждения их эффективности. Особое значение имеет возможность применения таких методов при скрининговой диагностике взрослых и детей.

Материалы и методы

Были обследованы пациенты различных возрастных групп, разного пола и с разным состоянием здоровья. Непременным условием являлось отсутствие у них патологии, которая препятствовала бы нахождению пациента в вертикальной ортостатической позе – стоя, с периодической опорой на две ноги и отдельно на каждую из них, в течение не менее чем 1 мин – времени, необходимого для правильной установки стоп на устройстве при плантоподографии и регистрации изображения стопы в соответствующей проекции. С учетом наличия у ребенка до трех лет подкожно-жировой подушки в подсводном пространстве стопы, затрудняющей анализ плантограммы, а также в связи с высокой степенью мобильности суставов стопы и сложностью удержания ребенка в требуемой позе в течение заданного периода, дети этого возраста к обследованию не привлекались.

Обследования проводились методом оптического планшетного сканирования на функциональном модуле «Плантоскан» программно-аппаратного комплекса «ДиаСлед-Скан» [2].

При проведении компьютерной плантоподографии мы исследовали именно те биомеханические тесты, которые нашли наибольшее практическое применение для оценки функционального состояния стоп при клиническом осмотре пациентов, а именно: для оценки способности стопы повышать ее сводчатость при натяжении подошвенного апоневроза (при пассивном тыльном сгибании большого пальца стопы) – рычажный тест первого пальца стопы (иначе – тест Джека, тест лебедки) (рис. 1); для оценки функционального состояния мышечно-связочного аппарата стопы и голени – тест Штритера (рис. 2) [3].

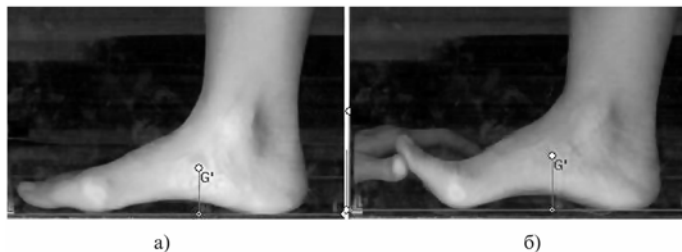

Рис. 1. Рычажный тест на примере изображения правой стопы в медиальной плоскости: а) исходное положение – стоя с опорой на всю стопу; б) стоя с опорой на стопу при выполнении рычажного теста

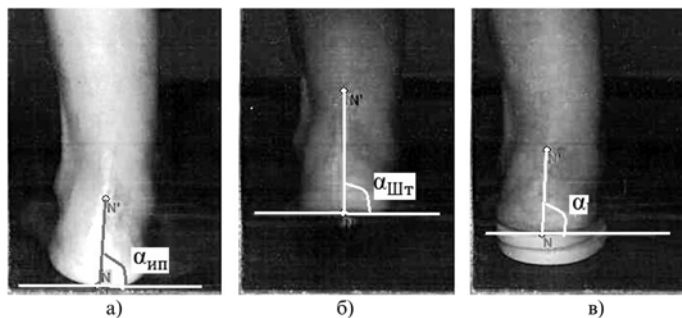


Рис. 2. Тест Штритера на примере изображения левой стопы в саггитальной плоскости: а) исходное положение – стоя с опорой на всю стопу; б) стоя с опорой на носок; в) стоя с опорой на носок и вкладные элементы (каблук) под область пятки

Кроме того, мы сочли целесообразным использовать тесты с дозированным нагружением стоп: только с касанием опоры (сидя на стуле), стоя на обеих ногах, с полным смещением опоры на одну стопу.

С учетом того, что стопы каждого пациента развиваются несимметрично, мы рассматривали каждую стопу в отдельности. Для обоснования тестов с дозированной весовой нагрузкой и рычажного теста все обследуемые стопы были разделены на 2 группы. Контрольная группа состояла из стоп без выраженных признаков патологии – 20 стоп. Вторая группа включала в себя стопы с различными видами статических деформаций, подтвержденных данными как клинического осмотра, так и инструментального обследования (рентгенография) – 42 стопы. Для обоснования теста Штритера обследовали 12 стоп с различными видами деформаций, подтвержденных данными клинического осмотра.

Полный комплекс обследования пациента с использованием всех тестов при минимальной продолжительности обследования проводился путем выполнения 14 проб с регистрацией данных по алгоритму, приведенному в табл. 1.

Таблица 1

Предложенный комплекс плантоподографического обследования

Проекция	Проба
Снизу	Сидя при естественном положении стоп
	Стоя с полной опорой на обе стопы
	Стоя с полной опорой только на левую стопу
	Стоя с полной опорой только на правую стопу
Сзади	Стоя с полной опорой на обе стопы
	Стоя с опорой на носки обеих стоп (подняты пятки)
	Стоя с полной опорой только на левую стопу
	Стоя с полной опорой только на правую стопу
С медиальной стороны левой стопы	Стоя с полной опорой на обе стопы
	Стоя с полной опорой на обе стопы при пассивном разгибании I-го пальца левой стопы
	Стоя с полной опорой на левую стопу
С медиальной стороны правой стопы	Стоя с полной опорой на обе стопы
	Стоя с полной опорой на обе стопы при пассивном разгибании I-го пальца правой стопы
	Стоя с полной опорой на правую стопу

До начала регистрации данных врач посредством пальпации стопы определял положение бугристости ладьевидной кости и середину ахиллова сухожилия у места его прикрепления к пяточной кости (или на 1,0 см выше пяточного бугра) и отмечал их метками.

При обследовании пациента устанавливали на опорную поверхность горизонтального сканера 3-координатного сканирующего устройства.

Для регистрации изображений подошвенной поверхности стопы устанавливали плантарной поверхностью на окно горизонтального сканера, а при регистрации их изображений сзади стопы устанавливали пятками к окну вертикального сканера, почти касаясь его. Регистрация изображений стоп с подошвенной стороны, так же как и сзади, проводилась одновременно для обеих стоп. Для регистрации изображений с медиальной стороны стопы устанавливали так, чтобы одна из них была расположена параллельно окну вертикального сканера, почти касаясь его медиальной стороной (головкой I-й плюсневой

кости и лодыжкой большеберцовой кости), а контралатеральная стопа опиралась с другой стороны этого сканера на специальную подножку. При этом как высота опорной поверхности подножки, так и материал, из которого она изготовлена, были идентичными таковым опорной поверхности горизонтального сканера, чем дополнительно обеспечивалась естественность позы пациента с опорой на обе конечности при полной физиологической нагрузке.

После регистрации изображений стоп проводились графические построения на них с установкой идентификационных точек и линий в определенные позиции, для того чтобы рассчитать следующие плантографические и подографические индексы, полученные благодаря выполнению тестов:

- ΔP – показатель изменения высоты свода при рычажном тесте, рассчитываемый следующим образом:

$$\Delta P = \frac{G'_{pm} - G'_{um}}{L} \cdot 100 \%,$$

где G'_{um} – длина перпендикуляра, проведенного из точки, отмечающей бугристость ладьевидной кости, к линии, соединяющей наиболее низлежащие точки опорной поверхности переднего и заднего отделов стопы, на изображении медиальной поверхности в исходном положении пациента (стоя с опорой на всю стопу); G'_{pm} – то же, но при выполнении рычажного теста; L – длина стопы, измеренная на изображении медиальной поверхности в исходном положении пациента;

- ΔB – показатель изменения отклонения фронтального угла положения пяточной оси при тесте Штритера, рассчитываемый следующим образом:

$$|\Delta B| = (\alpha_{um} - \alpha_{шт}),$$

где α_{um} – угол между перпендикуляром к горизонтальной касательной к пятке и линией, проведенной от середины пятки к метке на середине ахиллова сухожилия, определенный на изображении задней поверхности стопы в исходном положении пациента (рис. 2а); $\alpha_{шт}$ – то же, но при вставании на носки (рис. 2б).

При тестах с дозированной нагрузкой рассматривался весь комплекс показателей формы стопы, предложенных в методике СПб НЦЭПР им. Г.А. Альбрехта Росздрава [4], [5].

Результаты

Данные, полученные при обработке подометрических изображений для рычажного теста, приведены в табл. 2.

Таблица 2
Значения показателя изменения высоты свода для рычажного теста

	Контрольная группа стоп, (M ± m)	Группа стоп с патологией, (M ± m)
ΔP , %	2,02 ± 1,0096	1,34 ± 1,1356

Для статистической достоверности исследования были рассчитаны критерий Стьюдента t и критерий Фишера F для выборок двух групп стоп – контрольной и экспериментальной. Расчет показал, что при уровне значимости $0,05 \cdot t_{крит} = 2,0003 < t_{эмп} = 2,3875$, где $t_{крит}$ – табличное значение. Следовательно, можно утверждать, что имеются различия между выборками контрольной и экспериментальной групп.

Эти данные подтверждаются и расчетом критерия Фишера. $F_{крит} = 1,84 > F_{эмп} = 1,26$, где $F_{крит}$ – табличное значение. Следовательно, можно утверждать, что имеются различия между выборками контрольной и экспериментальной групп при уровне значимости 0,05.

Таким образом, была подтверждена высокая чувствительность рычажного теста и метода компьютерной плантоподографии для оценки способности стопы повышать ее сводчатость при натяжении подошвенного апоневроза.

Также была подтверждена и чувствительность компьютерного обследования на основе оптического планшетного сканирования стоп с выполнением Штритер-теста. Показатель изменения отклонения фронтального угла положения пяточной оси ΔB для 12 стоп составил $(4,83 \pm 2,66)$ град (см. рис. 3).




Рис. 3. Изменение угла положения пяточной оси ΔB при Штритер-тесте

Регулируя высоту подъема пятки путем подкладывания под нее вкладного элемента (каблука) разной высоты, можно добиться оптимальной высоты каблука индивидуально для каждого пациента так, чтобы пятка перешла из вальгусного пронированного положения в положение супинации и занимала нулевое положение (при $\alpha_{шт} = 0$). Пример – на рис. 2в. Мы считаем, что стоит продолжить исследование в данном направлении.

Ранее мы уже приводили данные о проведенных нами исследованиях изменения показателей по плантограмме при тестах с дозированной нагрузкой [6], [7]. Были выявлены показатели, наиболее чувствительные к увеличению нагрузки на стопы. Наибольший интерес из них представляет линейный показатель высоты свода. Наименьшее значение он принимает в положении обследуемого сидя и в норме увеличивается с увеличением нагрузки. Данные результаты указывают на перспективность использования в плантоподографии подобных биомеханических тестов с нагружением стопы для оценки не только параметров формы стопы (в том числе высоты свода), но и рессорности ее сводов.

Заключение

Выявлено, что для инструментальной оценки функционального состояния стопы возможно выполнять пробы в статическом положении пациента, что позволяет фиксировать и обрабатывать необходимую для этого информацию с использованием простых и недорогих программно-аппаратных комплексов.

Проведенные исследования подтвердили информативность компьютерной плантоподографии для определения степени фиксации снижения высоты свода и функциональных нарушений мышечно-связочного аппарата стопы и голени, если при этом выполняются следующие биомеханические тесты: рычажный, Штритера, дозиро-

ванной нагрузки на стопы. Благодаря применению этих тестов уже имеющиеся на многих предприятиях программно-аппаратные комплексы для плантографии и подометрии позволят выявлять не только деформации стоп, но и их функциональные нарушения. Особенно важно, что такие инструментальные обследования обеспечивают доказательность результатов диагностики и объективность анализа динамики состояния стоп при наличии возрастных и патологических изменений и в процессе лечения, чего крайне трудно достичь без использования компьютерных технологий.

Доступность таких обследований позволяет сделать вывод о целесообразности их применения и при скрининговых обследованиях взрослых и детей.

Список литературы:

1. Огурцова Т. Метод обследования опорно-двигательного аппарата человека по отпечаткам стоп в динамике и синтез биологических стелек. Промоционная работа. – Рижский технический университет, 2006. 87 с.
2. Комплексы компьютерной диагностики в ортопедии и протезировании / Сайт «ДиаСервис» <http://www.diaserv.ru/scan.html>.
3. Смирнова Л.М., Юлдашев З.М. Измерительно-информационные системы для протезно-ортопедической отрасли // Биотехносфера. 2012. № 2. С. 17-23.
4. Смирнова Л.М., Аржанникова Е.Е., Кудрявцев В.А., Войнова Л.Е. Использование аппаратно-программного комплекса «ПлантоСкан» для объективной оценки анатомо-функционального состояния стопы // Вестник гильдии протезистов-ортопедов. 2002. № 2 (8). С. 55-58.
5. Смирнова Л.М., Юлдашев З.М. Матричное моделирование выбора критериев оценки функциональной эффективности ортезирования стопы // Системный анализ и управление в биомедицинских системах. 2010. № 1. С. 52-56.

6. Веденина А.С., Смирнова Л.М. Выбор способа регистрации изображения стоп при плантоподографическом обследовании с применением биомеханических тестов // Биомедицинская радиоэлектроника. 2010. № 4. С. 13-20.
7. Юлдашев З.М. Многоуровневая пространственно-распределенная система ликвидации медико-санитарных последствий чрезвычайных ситуаций // Информационно-управляющие системы. 2014. № 1. С. 43-47.

*Анна Сергеевна Веденина,
аспирант, научный сотрудник, ассистент,
Ирина Владимировна Ткачук,
аспирант,
Людмила Михайловна Смирнова,
д-р техн. наук, профессор,
кафедра биотехнических систем,
СПбГЭТУ «ЛЭТИ»,
ведущий научный сотрудник,
отдел биомеханических исследований
опорно-двигательной системы,
Виктор Борисович Мартынов,
врач травматолог-ортопед,
3-е отделение для больных с дефектами
нижних конечностей клиники,
ФГУ «СПб НЦЭР им. Г.А. Альбрехта Минтруда России»,
Наталья Савельевна Петрова,
руководитель,
Научно-методический медицинский
многопрофильный центр «ОРТО»,
г. С.-Петербург,
e-mail: vedenina-ac@yandex.ru*

Е.В. Садыкова, Е.А. Семенова, Б.В. Сигуа, Е.М. Белова

Экспертная система с модулем обработки компьютерных томограмм для отделений экстренной хирургической помощи

Аннотация

В статье представлена информационная система для хирурга экстренной помощи, разработанная по технологии систем поддержки принятия решений врача. Система содержит модуль, с помощью которого на основе статистической обработки 2D-снимков пациентов, полученных при компьютерной томографии, можно синтезировать 3D-модель грудной клетки и живота пострадавшего с травмой печени. 3D-модель позволяет определять анатомические ориентиры с целью осуществления комбинированного доступа у пострадавших с повреждением «труднодоступных» сегментов печени.

Информационные технологии играют важнейшую роль в современной медицине, позволяя получать достоверную диагностическую информацию о человеке [1]-[5].

Необходимость в подобных информационных технологиях, позволяющих оперативно принять решение при постановке диагноза и выработать дальнейшую тактику ведения больного, возникает при лечении пострадавших с травмами органов брюшной полости, в частности печени.

От различного рода травм в мире ежегодно погибают более 5 млн. человек [6]-[8]. В последние десятилетия в общей структуре травматизма частота тяжелых сочетанных травм увеличилась вдвое, что объясняется ростом числа автодорожных, производственных травм, в

том числе кататравм [9], [10], достигая 14 % в травматологических центрах, с уровнем летальности более 60 % [11], [12]. Следует заметить, что травма живота в 26,7...40,8 % случаев сопровождается повреждением печени [13], [14]. При этом, когда речь идет об экстренных ситуациях в хирургии и счет переходит на минуты, основные сложности у пострадавших с «тяжелой» травмой печени возникают при повреждении «задних» или «труднодоступных» сегментов печени [15].

Любую хирургическую операцию можно разделить на три этапа: **оперативный доступ**, с помощью которого обнажается пораженный орган или патологический очаг; **оперативный прием** – на этом этапе осуществляется необходимое диагностическое или лечебное воздействие;